·通道脊柱外科·

经椎间孔入路全内镜下胸椎间盘摘除术的技术要点及疗效分析

李振宙　赵宏亮　曹峥　商卫林　侯树勋
解放军总医院第四医学中心骨科，北京 100048
通信作者：李振宙，Email：dr_lizhenzhou@163.com

【摘要】 **目的**　研究经椎间孔入路全内镜下胸椎间盘摘除术的技术要点及临床疗效。**方法**　纳入 2017 年 1 月至 2018 年 9 月解放军总医院第四医学中心骨科采用经椎间孔入路全内镜下胸椎间盘摘除术治疗的 16 例胸椎间盘突出症患者。平均年龄 53.7 岁。致压物按性质分类包括软性胸椎间盘突出 5 例、钙化或骨化型胸椎间盘突出 7 例、病变椎间盘相邻椎体后缘骨赘型突出 4 例。术前所有患者均表现胸脊髓病症状，其中 7 例合并神经根性症状。采用局部麻醉下经椎间孔入路、椎间孔扩大成型及全内镜下胸椎间盘摘除术治疗。观察术后影像学的变化，术后 1 周、3 个月、6 个月及术后 1 年时疼痛症状及脊髓功能恢复状况。背痛及神经根性疼痛采用视觉模拟评分（VAS）评分，神经学功能评估采用 Nurick 评分及改良日本骨科学会（mJOA）评分，胸椎功能评价采用 Oswestry 功能障碍指数（ODI）。**结果**　所有手术均顺利完成，无术中更换手术方式发生。所有患者术后胸椎 MRI 及 CT 检查均显示脊髓减压充分，无致压物残留。所有患者术后背痛、神经根性疼痛均明显缓解，脊髓功能明显恢复，术后 1 年 mJOA 恢复率为 50%~87.5%，平均 72.0%。有 2 例术后出现一过性肋间神经痛，无其他手术并发症发生。**结论**　局部麻醉下经椎间孔入路全内镜下椎间孔扩大成型、全内镜下胸椎间盘摘除术是治疗位于脊髓腹侧的软性及硬性胸椎间盘突出症的安全、有效的微创脊柱外科技术。

【关键词】 胸椎间盘突出症；　全内镜；　胸椎间盘摘除术；　经椎间孔入路；　椎间孔成型术
DOI:10.3760/cma.j.issn.0376-2491.2020.04.008

Technical notes and clinical efficacy analysis of full-endoscopic thoracic discectomy via transforaminal approach

Li Zhenzhou, Zhao Hongliang, Cao Zheng, Shang Weilin, Hou Shuxun
Department of Orthopaedics, the Fourth Medical Center of PLA General Hospital, Beijing 100048, China
Corresponding author: Li Zhenzhou, Email: dr_lizhenzhou@163.com

【**Abstract**】 **Objective**　To study the technical notes and clinical efficacy of full-endoscopic thoracic intervertebral discectomy via transforaminal approach. **Methods**　We included 16 patients with thoracic disc herniation treated by full-endoscopic thoracic discectomy via transforaminal approach between January 2017 and September 2018 in ours department of orthopedics. The average age is 53.7 years. The compressionare classified by nature: 5 cases of soft thoracic disc herniation, 7 cases of calcified or ossified thoracic disc herniation, and 4 cases of osteophyte protrusion of the posterior edge of the adjacent vertebral body of the diseased disc. All patients had symptoms of thoracic myelopathy before operation, and 7 of them had radiculopathy. Via transforaminal approach under local anesthesia, enlarged foraminoplasty and full-endoscopic thoracic discectomy were used for treatment. Observe the changes of postoperative imaging, pain symptoms and recovery of spinal cord function at 1 week, 3 months, 6 months and 1 year after operation. Back pain and radicular pain were scored with VAS, neurological function was assessed with Nurick score and mJOA score, and thoracic spine function was assessed with Oswestry disability index (ODI). **Results**　All operations were successfully completed, and no intraoperative conversion of surgical methods occurred. Postoperative thoracic MRI and CT examinations of all patients showed that the spinal cord was fully decompressed without any residual compression. Back pain and radicular pain were all relieved obviously in all patients, and spinal cord function was obviously restored. Transient intercostal neuralgia occurred in 2 cases after operation, and no other surgical complications occurred. **Conclusions** Full-endoscopic or fluoroscopic foraminoplasty and full-endoscopic thoracic discectomyvia transforaminal approach under local anesthesia is a safe and effective treatment for soft and hard thoracic disc herniation located on the ventral side of the spinal cord.

【Key words】 Thoracic disc herniation; Full-endoscopic; Thoracic discectomy; Transforaminal approach; Foraminoplasty
DOI:10.3760/cma.j.issn.0376-2491.2020.04.008

全内镜下摘除胸椎突出椎间盘组织的手术最早由 Chiu 等[1]报道，但早期的技术多为椎间盘内减压技术，无法对突出椎间盘进行精准靶向切除。随着全内镜下胸椎椎间孔成型技术的运用，全内镜下可以进入胸椎管侧前方，暴露突出物与腹侧硬膜囊，从而更精准、充分切除突出椎间盘组织，在不扰动脊髓的情况下完成脊髓的减压[2-6]。由于经椎间孔入路全内镜下胸椎间盘摘除术在局部麻醉下即可施行，所以安全性极高，疗效优异，而且对胸椎病变节段稳定性无明显影响，所以不需要进行固定及融合手术。本研究介绍了经椎间孔入路全内镜下胸椎间盘摘除术进行脊髓腹侧减压的技术要点及术后 1 年随访结果。

对象与方法

1. 一般资料：共纳入 2017 年 1 月至 2018 年 9 月期间解放军总医院第四医学中心骨科采用经椎间孔入路全内镜下胸椎间盘摘除术治疗的 16 例胸椎间盘突出症患者。所有患者术后都获得 1 年随访结果，16 例中男 12 例，女 4 例；年龄 37~76 岁，平均 53.7 岁。病变节段包括：T1~2 椎间盘突出 2 例、T3~4 椎间盘突出 1 例、T 8~9 椎间盘突出 1 例、T 9~10 椎间盘突出 2 例、T 10~11 椎间盘突出 5 例、T11~12 椎间盘突出 5 例。致压物按性质分类包括：软性椎间盘突出 5 例（其中巨大型 2 例；向下方脱出移位合并椎体后缘骨赘 1 例）、钙化或骨化型胸椎间盘突出 7 例（其中巨大型 1 例，合并同节段黄韧带骨化 2 例）、病变椎间盘相邻椎体后缘骨赘型突出 4 例（其中合并同节段黄韧带骨化 1 例）。按突出物部位分类包括：中央型 6 例，偏一侧旁中央型 9 例，双侧旁中央型 1 例。术前所有患者均表现胸脊髓病症状，其中 7 例合并神经根性症状，术前症状持续时间 2 周~60 个月，平均 21.2 个月。

2. 纳入与排除标准：（1）纳入标准：位于硬膜囊腹侧的绝大数类型（侧方型、旁中央型和中央型）的软性胸椎间盘突出；位于侧方或旁中央部位的钙化型胸椎间盘突出；胸椎退变所致的胸椎间盘膨出合并相邻椎体后缘骨赘增生导致脊髓前中央型压迫；可合并同节段侧方型或延展型（Sato 分型）的黄韧带骨化。（2）排除标准：游离并移位至硬膜囊背侧的软性胸椎间盘脱出；中央型巨大钙化型胸椎间盘突出（突出物侵占椎管前后径超过 40%）；硬膜内型胸椎间盘突出；合并同节段肥大型、融合型或结节型（Sato 分型）的黄韧带骨化；手术区域皮肤及软组织感染；未经纠正的凝血功能障碍；听觉或精神障碍无法与术者进行术中有效交流并保持体位稳定者。

3. 手术器械：全脊柱内镜系统（Spinendos GmbH，德国）；安全环锯系统[7]（珠海康弘科技有限公司，中国）；镜下高速磨钻（Spinendos GmbH，德国）；镜下超声骨刀（水木天蓬科技有限公司，中国）；头部可屈曲双极射频电极及射频发生器（Elliquence LLC，美国）。

4. 手术技术：以 1 例 T10~11 骨化型胸椎间盘突出合并黄韧带骨化患者（图 1 A~E）的左侧手术为例，描述手术技术如下：（1）手术计划：由于脊髓的

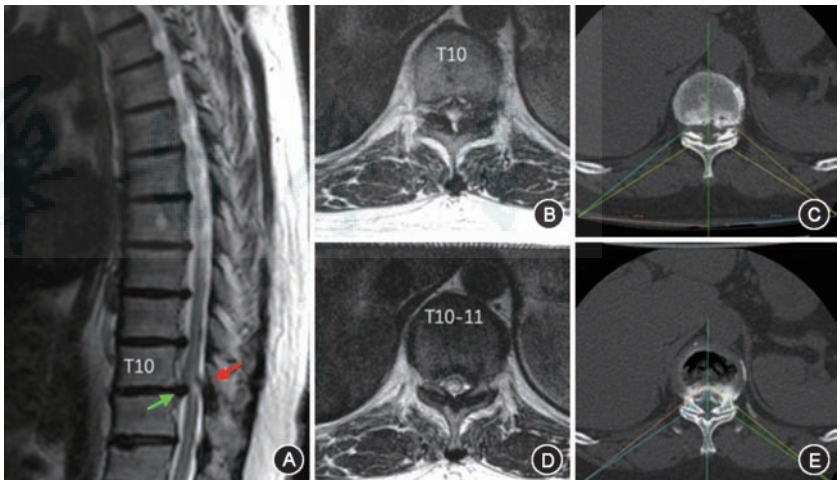

图 1　胸椎间盘突出症患者术前 MRI 及 CT 影像学显示 T10~11 椎间盘钙化型突出合并同节段黄韧带骨化。A. 术前矢状位 T2 加权 MRI 显示 T10~11 节段椎间盘突出从腹侧压迫脊髓（绿色箭头），同节段黄韧带肥厚从背侧压迫脊髓（红色箭头），脊髓内有高信号变性区域；B. 轴位 T2 加权 MRI 显示脊髓背侧受压，脊髓变性；C. 轴位 CT 扫描显示双侧骨化黄韧带，术前规划背侧骨化黄韧带切除路径及手术切口位置；D. 轴位 T2 加权 MRI 显示脊髓腹侧受压，脊髓变性；E. 轴位 CT 扫描显示双侧钙化型椎间盘突出，术前规划腹侧钙化型胸椎间盘突出物切除路径及手术切口位置

压迫来自于双侧腹侧旁中央型钙化椎间盘组织及背侧骨化黄韧带组织，手术计划采用双侧经椎间孔入路全内镜下手术对脊髓进行360°减压，一期切除双侧腹侧钙化椎间盘组织及背侧骨化黄韧带组织。图1C，E。(2)体位：手术体位采用俯卧位，便于双侧经椎间孔入路手术，同时患者体位稳定、舒适度好。(3)麻醉：考虑该患者脊髓受压严重，采用局部麻醉下手术(0.5%利多卡因)，术中随时观察患者双下肢功能，可与患者及时交流。(4)皮肤切口定位：C臂X线透视机正位透视确定病变节段，根据术前计划确定双侧皮肤进针点及穿刺方向，图2。(5)建立左侧皮肤-椎间孔入路：在C臂X线透视机侧位透视下经皮穿刺到达左侧椎间孔，依次置入软组织扩张器及工作套管。(6)胸椎间孔扩大成型：可采用透视下胸椎间孔扩大成型或全内镜下胸椎间孔扩大成型术。① 透视下胸椎间孔扩大成型：按文献[7]，沿软组织扩张器置入鸭嘴状保护套管，使用套管内环锯切除关节突关节外侧及腹侧骨质，注意环锯末端不宜超过椎弓根内侧缘连线以内，如果骨质没有锯断，可以采用上下摇摆环锯及套管造成残留骨质骨折，将切除的骨质随环锯取出。在保护套管内再次置入软组织扩张器，取出保护套管，沿软组织扩张器置入工作套管。取出软组织扩张器，置入全内镜系统。图3 A~D。②全内镜下胸椎间孔扩大成型：将工作套管置于关节突关节外侧。全内镜下显露关节突关节外侧，显露下关节突及上关节突骨质。以超声骨刀、高速磨钻或镜下环锯等切骨工具依次切除下关节突外侧、上关节突外侧、椎弓根上缘等部位骨质，显露硬膜囊外侧缘及椎间孔腹侧的椎间盘后纤维环。图4A~D。(7)全内镜下左侧脊髓减压：全内镜下以超声骨刀切除硬膜囊腹侧钙化椎间盘组织，然后将工作区域转移至硬膜囊背侧，切除骨化黄韧带组织。图5 A~D。(8)关闭切口、结束手术：探查脊髓减压的彻底性，观察硬膜囊在灌注盐水中的自由搏动。撤出工作套管及内镜，皮内缝合手术切口。

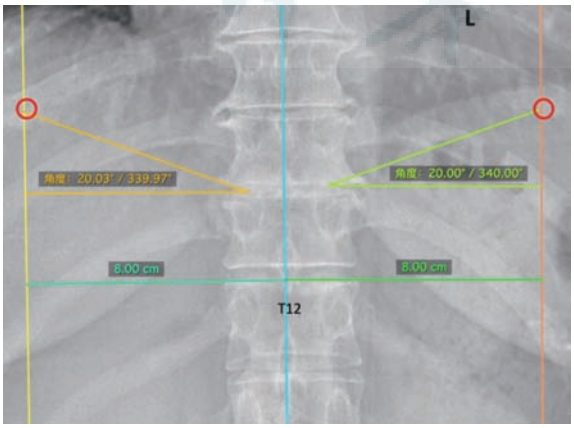

图2　C臂X线透视机正位透视确定病变节段，根据术前计划确定双侧皮肤进针点(红色圆圈)距离后正中线8 cm，穿刺目标点为椎弓根上缘，穿刺方向向尾侧倾斜10~20°

5.疗效评价：术后第2天复查胸椎MRI及CT以评估脊髓减压的充分性(图6 A~C)，术后3个月再次复查胸椎MRI评估椎管塑形及脊髓减压的充分性(图7 A~C)。分别于术后1周、3个月、6个月及1年随访患者疼痛症状缓解情况及神经功能恢复情况。背痛及神经根性疼痛采用视觉模拟评分(VAS)，神经学功能评估采用Nurick评分[8]及改良日本骨科学会(mJOA)评分[9]，胸椎功能评价采用Oswestry功能障碍指数(ODI)[10]。术后1年随访时mJOA恢复率(RR)计算方法如下[9]：RR=[(术后mJOA−术前mJOA)/(11−术前mJOA)]×100%。

6.统计学分析：采用SPSS 26软件，术前、术后1周、术后3个月、6个月及1年背痛及神经根性疼痛VAS评分、Nurick评分、mJOA评分及ODI评分均行单因素方差分析(ANOVA)，以$P<0.05$为差异有统计学意义；不同时间点的多重比较采用LSD检验，以$P<0.05$为差异有统计学意义。

结　　果

16例患者的手术均顺利完成，其中8例经单侧椎间孔入路手术，另外8例需要经过双侧椎间孔入路全内镜下减压，共24侧经椎间孔入路手术，每个单侧经椎间孔入路全内镜下减压手术时间45~60 min，平均48.3 min，无术中更换手术方式发生。椎间孔成型方式包括6例透视下安全环锯成型及10例全内镜下动力工具成型。所有患者术后胸椎MRI及CT检查均显示脊髓减压充分，无致压物残留。所有患者术后背痛、神经根性疼痛均明显缓解，脊髓功能明显恢复。2例术后出现一过性肋间神经痛，可能是手术中器械刺激手术节段的出口神经根所致，经消炎镇痛及理疗等保守治疗后均获得缓解。无术后脑脊液漏、椎间盘突出复发、术后感染、术后脊髓损伤症状加重等并发症发生。16例均获得完整随访数据(表1)，术后各观察指标结果较术前均有显著改善，差异有统计学意义($P<0.01$)。术后不同时间点背痛及根性疼痛VAS评分

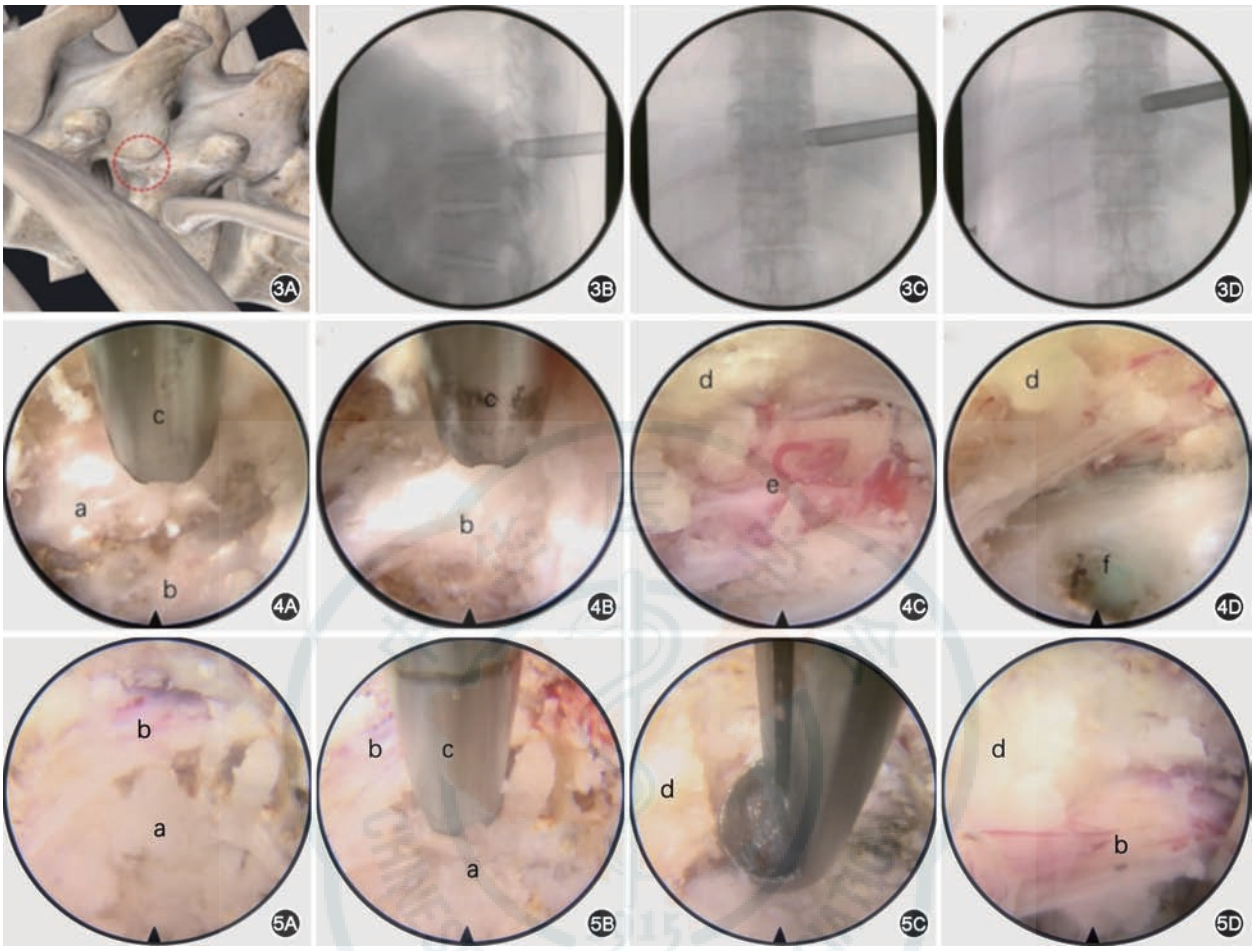

图3　C臂X线透视下胸椎间孔扩大成型。3A.模式图显示椎间孔成型部位(红色虚线圆圈)为关节突关节外侧部分;3B.侧位透视影像上鸭嘴状保护套管位置;3C.正位透视影像上鸭嘴状保护套管位置,舌状叶位于椎间孔内;3D.正位透视影像上环锯切除的内侧边界不能超过椎弓根内侧缘　**图4**　全内镜下胸椎间盘突出症患者胸椎间孔扩大成型术。4A.全内镜下显露关节突关节外侧面的结构,以超声骨刀切除下关节突外侧骨质;4B.全内镜下以超声骨刀切除上关节突的外侧部分;4C.全内镜下显露椎间孔内软组织及硬膜囊的外侧面;4D.全内镜下显露硬膜囊侧方椎间孔及前方椎间盘组织。a:下关节突;b:上关节突;c:镜下超声骨刀;d:黄韧带;e:硬膜囊外侧面及疏松结缔组织;f: 椎间盘。内镜视野方位:上方-背侧;下方-腹侧;左侧-头侧;右侧-尾侧　**图5**　全内镜下胸椎间盘突出症患者左侧脊髓减压术。5A.椎间孔成型后的左侧椎间孔全内镜下毗邻解剖,显露硬膜囊、背侧致压钙化黄韧带及腹侧骨化椎间盘组织;5B.全内镜下使用超声骨刀切除硬膜囊腹侧致压物;5C.全内镜下以椎板咬骨钳切除钙化黄韧带组织;5D.全内镜下探查及证实硬膜囊腹侧及背侧减压的情况。a:骨化椎间盘组织;b:硬膜囊;c:镜下超声骨刀;d:黄韧带。内镜视野方位:上方-背侧;下方-腹侧;左侧-头侧;右侧-尾侧

表1　16例胸椎间盘突出症患者术后观察指标的变化($\bar{x} \pm s$)

观察指标	术前	术后1周	术后3个月	术后6个月	术后1年
背痛VAS	2.44±2.00	1.63±0.62[a]	0.81±0.75[a]	0.69±0.60[a]	0.56±0.63[a]
根性痛VAS	2.81±3.06	0.88±1.50[a]	0.38±0.62[a]	0.25±0.45[a]	0.19±0.40[a]
Nurick评分	4.13±0.72	3.31±0.48[a]	2.00±0.37[a]	1.69±0.48[a]	1.19±0.40[ab]
mJOA评分	4.44±1.26	5.75±0.93[a]	7.88±0.89[a]	8.56±0.96[a]	9.25±0.68[ab]
ODI评分	61.94±15.96	53.06±9.71[a]	36.94±5.70[a]	30.81±7.78[a]	25.69±5.99[ab]

注:与术前比较[a]$P<0.01$,与术后1周、术后3个月比较[b]$P<0.01$;VAS.疼痛的视觉模拟评分;Nurick, mJOA.脊髓功能评分;ODI.胸椎功能评分

尽管有进一步改善,但差异无统计学意义($P>0.05$);但脊髓功能在术后随时间可获得进一步显著改善,术后1年时Nurick, mJOA及ODI评分较术后1周及术后3个月的结果改善有统计学意义($P<0.01$)。术后1年随访时,mJOA恢复率为50%~87.5%,平均72.0%。

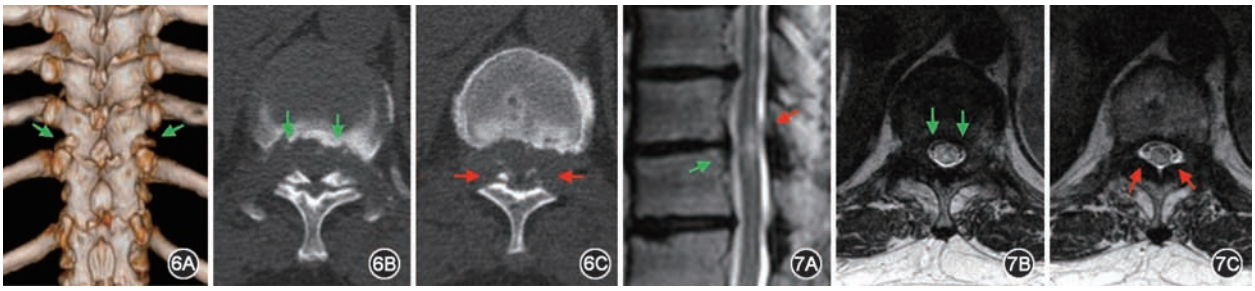

图6　全内镜下胸椎间盘突出症患者胸椎间盘摘除术后第2天复查CT。6A.三维重建显示双侧关节突关节对合关系得到维持(箭头);6B.轴位CT显示钙化椎间盘组织被完全切除,箭头示(与图1E对比);6C.轴位CT显示钙化黄韧带组织大部分被切除,箭头示(与图1C对比)　**图7**　全内镜下胸椎间盘突出症患者胸椎间盘摘除术后3个月MRI结果。7A.矢状位T2加权相MRI显示T10~11水平脊髓腹侧(绿色箭头)及背侧(红色箭头)无受压征象(与图1A对比);7B.轴位T2加权相MRI显示腹侧钙化椎间盘被切除,脊髓腹侧压迫解除,箭头示(与图1D对比);7C.轴位T2加权相MRI显示背侧钙化黄韧带被切除,脊髓背侧压迫解除,箭头示(与图1B对比)

讨　论

胸椎间盘突出症引起脊髓损伤的报道最早见于19世纪早期。胸椎间盘突出症的确切发生率仍不清楚,这在很大程度上与胸椎间盘突出症患者的症状多样有关,症状性胸椎间盘突出的总体发病率估计在1/1 000~1/1 000 000,所有症状性椎间盘突出症中0.25%~0.75%发生在胸椎[11]。影像学诊断的进展导致无症状胸椎间盘突出的检出率增加,无症状患者胸椎MRI检查阳性率为73%,胸椎间盘突出发生率为37%,胸椎间盘膨出发生率为53%。

胸椎间盘突出症常发生于40~60岁中老年人。男性与女性比例约3∶2。椎间盘突出可能发生在中央,旁中央,侧方或硬膜内。中央和旁中央椎间盘突出最常见,约占胸椎间盘突出的67%。大多数胸椎间盘突出发生在下胸椎,大约75%发生在T8~T12,28%发生在T11~T12水平。胸腰椎连接处突出发生率的增加与该区域的相关退行性变化风险增加密切相关,包括局部活动度大、后纵韧带相对薄弱等因素。胸椎间盘突出症的原因包括创伤、应力损伤或退行性椎间盘疾病。导致胸椎间盘突出的应力性损伤通常涉及扭转力和屈曲力的组合。在老年患者中,胸椎发生退行性改变,导致胸椎间盘突出症。继发于胸椎间盘突出症的神经系统损害被认为是神经直接受到压迫和神经血管功能不全的综合结果。该区域相对较小的血管直径,导致血液供应贫乏,尤其是T4和T9之间的血管供应,使得胸段脊髓易受损害[12]。本组病例中以男性居多,病变节段位于下胸椎居多。

由于临床表现的差异、局部解剖结构的复杂性以及潜在脊髓损伤的高风险性等因素使胸椎间盘突出症的诊断和治疗仍然充满挑战。胸椎间盘突出症的微创手术治疗在最近20年取得长足的进步,显微镜、显微内窥镜、全内镜等器械的不断完善及相关手术技术的不断改进,使胸椎间盘突出症的手术治疗安全性不断提高、手术疗效不断改善、医源性损伤不断降低。尤其是全内镜下胸椎手术技术的出现及不断完善,把手术相关的关键要素如照明、手术视野及手术工具等进行最优化组合。全内镜下胸椎手术使胸椎间盘手术入路损伤最小化,手术视野照明最佳化、手术视野清晰化及手术操作精细化。当然任何一种特定的手术技术都不可能适用所有类型的胸椎间盘突出症,仍然需要根据患者具体情况选择个体化的手术入路及治疗方案,但是需要遵循一项胸椎手术的基本原则,即术中禁忌对脊髓做任何的刺激和损伤,包括任何推挤、牵拉及挤压等动作[5-6,13]。经椎间孔入路适用于几乎所有类型的软性胸椎间盘突出症以及旁中央型或侧方型钙化或致密骨化的胸椎间盘突出症[2,4-6,13]。经后方椎板间隙入路仅适用于侧方型软性胸椎间盘突出症或者移位到硬膜囊侧方或背侧的游离型胸椎间盘突出症[14-15]。而经胸腔胸膜后手术入路适用于中、下胸椎位于硬膜囊腹侧的所有类型的胸椎间盘突出症,但是由于手术难度及手术风险均较经椎间孔手术入路高,所以一般用于前方中央巨大型突出或钙化的中央型突出[6,13]。经颈椎前路的上胸椎前方手术入路适用于上胸椎位于硬膜囊前方的中央型突出,包括软性巨大型突出及钙化或骨化型突出及不能从经椎间孔入路全内镜下手术切除者[16]。尽管有上述不同入路全内镜下胸椎间盘摘除技术可供选择,也涵盖绝大多数胸椎间盘突出症类型,但对于一些特殊类型的胸椎间盘突出症,仍然需要采用开放手术或其他形式的微创手术进行治疗。特别是硬膜囊内型胸椎间盘突出症,由于脱出椎间

盘组织进入硬膜囊内，手术需要切开硬膜囊摘除致压物，由于全内镜下手术是以生理盐水为媒介，在一定灌注压下维持手术视野的清晰，所以可能导致颅内压增高，可能导致患者颈肩部疼痛，重者可能导致抽搐或术后癫痫发作。对这种情况选择以空气为媒介的开放手术或在管状通道结合显微镜或显微内窥镜下的微创手术更为合适[17-18]。

经椎间孔入路全内镜下胸椎间盘摘除术治疗软性胸椎间盘突出症的临床疗效已经有相关回顾性研究结果证实。Choi 等[2]报告 14 例侧方型或中央型软性胸椎间盘突出症的治疗结果，平均年龄 48.1 岁。X 线透视监视下使用环锯对椎间孔进行扩大成型，内镜下摘除突出胸椎间盘，平均手术时间 61 min。随访时间 60.2（15~89）个月，背痛 VAS 评分从术前 6.5 降至 3.0，下肢痛 VAS 评分从术前 5.8 降至 2.5，平均 ODI 评分从术前 58.1 降至 24.5。Nie 等[3]报告 13 例胸椎间盘突出症采用局部麻醉下全内镜下胸椎间孔扩大成型、突出椎间盘摘除术治疗的结果。全内镜下使用高速磨钻切除关节突关节外侧骨质及肋骨头部分骨质以扩大椎间孔，然后使用髓核钳、射频、激光等工具摘除突出椎间盘组织。随访 17（6~41）个月，背痛 VAS 评分从术前 9.1 降至 4.2，ODI 评分从术前 61.0 降至 43.8，患者自述满意率 76.9%。有 1 例术中出现头痛，采用硬膜外血液补片处理，无其他术中及术后并发症发生。Ruetten 等[5]报告 26 例胸椎间盘突出症采用全麻下单通道全内镜下经椎间孔外入路手术治疗结果。术后随访 18 个月，所有患者获得充分减压。该入路手术避免术中对脊髓做任何推挤、牵拉等操作，安全性高。有 1 例术后脊髓病症状加重，无其他并发症。除 1 例外，其他均获得症状改善或缓解。所有患者术后影像学检查均未发现节段性不稳定的出现。上述研究表明，经椎间孔入路全内镜下胸椎间盘摘除术治疗软性胸椎间盘突出症是安全、有效的；其中对胸椎间孔进行扩大成型是该技术的核心步骤，采用透视下环锯成型和全内镜下动力系统成型同样安全、有效；全内镜下胸椎间盘摘除术对病变节段稳定性无明显破坏，不会导致术后病变节段的不稳定，所以不需要辅助融合手术；手术麻醉的选择更倾向于局部麻醉，全麻下即使有神经电生理监测也不能完全避免胸脊髓损伤的风险。本组病例均采用局部麻醉下经椎间孔入路椎间孔成型，全内镜下胸椎间盘摘除术，术后仅 2 例出现一过性肋间神经痛，无其他手术并发症发生。目前，对钙化或骨化胸椎间盘突出、椎体后缘骨赘等硬性压迫导致的胸脊髓病采用全内镜下手术切除的报道尚少，本组 11 例为脊髓腹侧硬性压迫，采用镜下超声骨刀对骨性致压物进行精准、彻底切除。由于超声骨刀工作中不卷、不缠、不弹、止血等特性及可以保持内镜下手术视野清晰、避免术中对脊髓造成任何机械刺激、确保手术的安全性。经椎间孔入路全内镜下胸椎间盘摘除术除了在内镜系统、手术器械上有较高的要求之外，该技术学习曲线陡峭，不易掌握。由于胸椎部位手术风险高，要求术者有丰富的颈、腰椎全内镜下手术经验及技巧以及传统开放胸椎手术经验，所以不宜在基层医院普遍开展。

本研究观察术后不同时间患者疼痛及脊髓功能转归过程。术后疼痛症状缓解最快，术后 1 周即可获得明显的背痛及神经根性疼痛症状的大部分缓解，此后尽管疼痛症状还会有持续改善，但这种改变无统计学上的明显差异；术后脊髓功能的恢复则表现为渐进性的恢复方式，术后各时间点的脊髓功能状态均较术前明显改善，但脊髓功能在术后随时间可获得进一步显著改善，术后 1 年时 Nurick，mJOA 及 ODI 评分较术后 1 周及术后 3 个月有显著改善（$P<0.01$），所以对脊髓功能的恢复需要有客观的认识和耐心。在术后 1 年时脊髓功能恢复比较满意，术后 1 年随访时 mJOA 恢复率为 50%~87.5%，平均高达 72.0%。但本研究为小样本研究，而且缺乏与传统开放手术的对照研究结果，所以需要进一步进行大样本、前瞻性及随机对照研究结果进一步证实。

利益冲突　所有作者均声明不存在利益冲突

参 考 文 献

[1] Chiu JC, Clifford TJ, Sison R. Percutaneous microdecompressive endoscopic thoracic discectomy for herniated thoracic discs[J]. Surg Technol Int, 2002, 10: 266-269.

[2] Choi KY, Eun SS, Lee SH, et al. Percutaneous endoscopic thoracic discectomy; transforaminal approach[J]. Minim Invasive Neurosurg, 2010, 53(1): 25-28. DOI: 10.1055 / s-0029-1246159.

[3] Nie HF, Liu KX. Endoscopic transforaminal thoracic foraminotomy and discectomy for the treatment of thoracic disc herniation[J]. Minim Invasive Surg, 2013, 264105. DOI: 10.1155/2013/264105.

[4] Wagner R, Telfeian AE, Iprenburg M, et al. Transforaminal endoscopic foraminoplasty and discectomy for the treatment of a thoracic disc herniation[J]. World Neurosurg, 2016, 90: 194-198.DOI: 10.1016/j.wneu.2016.02.086.

[5] Ruetten S, Hahn P, Oezdemir S, et al. Operation of soft or

calcified thoracic disc herniations in the full-endoscopic uniportal extraforaminal technique[J]. Pain Physician, 2018,21(4):E331-E40.

[6] Ruetten S, Hahn P, Oezdemir S, et al. Full-endoscopic uniportal decompression in disc herniations and stenosis of the thoracic spine using the interlaminar, extraforaminal, or transthoracic retropleural approach[J]. J Neurosurg Spine, 2018,29(2):157-168.DOI: 10.3171/2017.12.SPINE171096.

[7] Li ZZ, Hou SX, Shang WL, et al. Modified percutaneous lumbar foraminoplasty and percutaneous endoscopic lumbar discectomy: instrument design, technique notes, and 5 years follow-up[J]. Pain Physician, 2017,20(1):E85-E98.

[8] Nurick S. The pathogenesis of the spinal cord disorder associated with cervical spondylosis[J]. Brain, 1972, 95(1): 87-100.DOI: 10.1093/brain/95.1.87.

[9] Yoon SH, Kim WH, Chung SB, et al. Clinical analysis of thoracic ossified ligamentum flavum without ventral compressive lesion[J]. Eur Spine J, 2011,20(2):216-223. DOI: 10.1007/s00586-010-1515-6.

[10] Fairbank JC, Pynsent PB. The oswestry disability index[J]. Spine, 2000, 25(22): 2940-2952. DOI: 10.1097 / 00007632-200011150-00017.

[11] Stillerman CB, Chen TC, Couldwell WT, et al. Experience in the surgical management of 82 symptomatic herniated thoracic discs and review of the literature[J]. J Neurosurg, 1998, 88(4): 623-633.DOI: 10.3171/jns.1998.88.4.0623.

[12] Bouthors C, Benzakour A, Court C. Surgical treatment of thoracic disc herniation: an overview[J]. Int Orthop, 2019, 43(4):807-816.DOI: 10.1007/s00264-018-4224-0.

[13] Ruetten S, Hahn P, Oezdemir S, et al. Decompression of the anterior thoracic spinal canal using a novel full-endoscopic uniportal transthoracic retropleural technique-an anatomical feasibility study in human cadavers[J]. Clin Anat, 2018,31(5): 716-723.DOI: 10.1002/ca.23075.

[14] Miyakoshi N, Hongo M, Kasukawa Y, et al. Posteriorly migrated thoracic disc herniation: a case report[J]. J Med Case Rep,2013,7:41.DOI: 10.1186/1752-1947-7-41.

[15] Morizane A, Hanakita J, Suwa H, et al. Dorsally sequestrated thoracic disc herniation--case report[J]. Neurol Med Chir, 1999,39(11):769-772.DOI: 10.2176/nmc.39.769.

[16] Kong W, Ao J, Cao G, et al. Local spinal cord decompression through a full endoscopic percutaneous transcorporeal approach for cervicothoracic Ossification of the posterior longitudinal ligament at the T1-T2 level[J]. World Neurosurg, 2018,112:287-293.DOI: 10.1016/j.wneu.2018.01.099.

[17] Diabira S, Henaux PL, Riffaud L, et al. Brown-Sequard syndrome revealing intradural thoracic disc herniation[J]. Eur Spine J, 2011,20(1):65-70.DOI: 10.1007/s00586-010-1498-3.

[18] Schlag HR, Muquit S, Hristov TB, et al. Subarachnoidal pleural fistula after resection of intradural thoracic disc herniation and multimodal treatment with noninvasive positive pressure ventilation (NPPV) [J]. Eur Spine J, 2016, 25(1): 155-159.DOI: 10.1007/s00586-015-4137-1.

（收稿日期：2019-11-20）
（本文编辑：刘小梅）

·读者·作者·编者·

关于一稿两投和一稿两用问题处理的声明

为维护中华医学杂志的声誉和广大读者的利益，根据中华医学会杂志社的统一要求，中华医学杂志编辑委员会就一稿两投和一稿两用问题的处理声明如下。

1.一稿两投和一稿两用的认定：凡属原始研究的报告，同语种一式两份投寄不同的杂志，或主要数据和图表相同、只是文字表达可能存在某些不同之处的两篇文稿，分别投寄不同的杂志，属一稿两投；一经为两个杂志刊用，则为一稿两用。会议纪要、疾病的诊断标准和防治指南、有关组织达成的共识性文件、新闻报道类文稿分别投寄不同的杂志，以及在一种杂志发表过摘要而将全文投向另一种杂志，不属一稿两投。但作者若要重复投稿，应向有关杂志编辑部作出说明。

2.作者在接到收稿回执后满2个月未接到退稿通知，表明稿件仍在处理中，若欲投他刊，应先与本刊编辑部联系。

3.编辑部认为文稿有一稿两投或两用嫌疑时，应认真收集有关资料并仔细核对后再通知作者，在作出处理决定前请作者就此问题作出解释。编辑部与作者双方意见发生分歧时，由上级主管部门或有关权威机构进行最后仲裁。

4.一稿两投一经证实，则立即退稿，对该作者作为第一作者所撰写的论文，2年内将拒绝在本刊发表；一稿两用一经证实，将择期在杂志中刊出作者姓名、单位以及该论文系重复发表的通告，对该作者作为第一作者所撰写的论文，2年内将拒绝在中华医学会系列杂志发表。本刊还将就此事件向作者所在单位和该领域内的其他科技期刊进行通报。